

# CHIRURGISCHE ALLGEMEINE

ZEITUNG FÜR KLINIK UND PRAXIS

Elektronischer Sonderdruck  
für Prof. Dr. med. Karsten Knobloch

## Extrakorporale Stoßwellentherapie in der Handchirurgie

CHAZ (2018) 19: 438–442  
© Kaden Verlag, Heidelberg

Diese PDF-Datei darf nur für nichtkommerzielle Zwecke  
verwendet werden und nicht in privaten, sozialen und  
wissenschaftlichen Plattformen eingestellt werden.

[www.chirurgische-allgemeine.de](http://www.chirurgische-allgemeine.de)



Karsten Knobloch

# Extrakorporale Stoßwellentherapie in der Handchirurgie

Die weltweit erste klinische Anwendung der extrakorporalen Stoßwellentherapie (ESWT) fand am 7. Februar 1980 durch Chaussy im Klinikum Großhadern in München zur Nierensteinertrümmerung statt. Seinerzeit noch mit Großgeräten mit sehr hohen Energieflussdichten, die eine Allgemeinnarkose häufig erforderlich machten, führte der technologische Fortschritt seit 1980 in den vergangenen 38 Jahren zur breiteren Anwendbarkeit der ESWT in mehreren klinischen Disziplinen – so mittlerweile auch in der Handchirurgie.

Nach den positiven Erfahrungen der urologischen Kollegen fand die extrakorporale Stoßwellentherapie (ESWT) Eingang in die Unfallchirurgie und Orthopädie zunächst zur Behandlung von Pseudarthrosen und weiteren Knochenheilungsstörungen. Später folgten klassische Sehnenindikationen wie die Kalkschulter als Tendinosis calcarea, die schmerzhafte Achillessehne sowie der schmerzhafte Fersensporn. Auch wissenschaftlich nahmen sich eine Reihe von Forschungsgruppen der ESWT an, wie die → Abbildung 1 zum zeitlichen Verlauf der Veröffentlichungen in PubMed.gov pro Jahr illustrieren vermag. Die erste wissenschaftliche Welle lag zwischen 1986 und 1995 mit bis zu 260 Publikationen pro Jahr, die zweite noch anhaltende Welle startete 2007 und hält aus wissenschaftlicher Sicht bis heute in das Jahr 2018 ungebrochen an – mit anderen Worten: Auch nach 38 Jahren ist die ESWT im wissenschaftlichen Fokus.

## Mechanismus der ESWT: Bei reduzierter Energie wird ein verbesserter klinischer Effekt beobachtet

Die initialen frühen vor allem auch urologischen Erfahrungen mit der ESWT entwickelten eine mechanistische Hypothese hinsichtlich der Wirkweise. Je höher die ESWT-Energie, desto wahrscheinlicher konnte diese beispielsweise einen Nierenstein zertrümmern. Je mehr Energie, so ein Gedanke, desto größer der Effekt. Beachtet man beispielsweise die berichteten Energieflussdichten (EFD) der klinischen ESWT-Studien über die letzten zehn Jahre im internationalen Vergleich, so fällt auf, dass die

verwendeten Energiefluss-Dichten sukzessive zurückgingen, während die klinisch bemerkten Effekte mitunter sogar stiegen – mit anderen Worten: Bei reduzierter Energie wird ein verbesserter klinischer Effekt beobachtet. Diese Beobachtung wie auch jüngere experimentelle Ergebnisse legen eine regenerative Wirkung mit deutlich niedrigeren Energieflussdichten im Vergleich zur mechanistischen Steinertrümmerung nahe. Johannes Holfeld aus der herzchirurgischen Universitätsklinik Innsbruck konnte mit seiner Arbeitsgruppe u.a. nachweisen, dass die fokussierte Stoßwellentherapie eine Stammzellaktivierung auslöst [1].

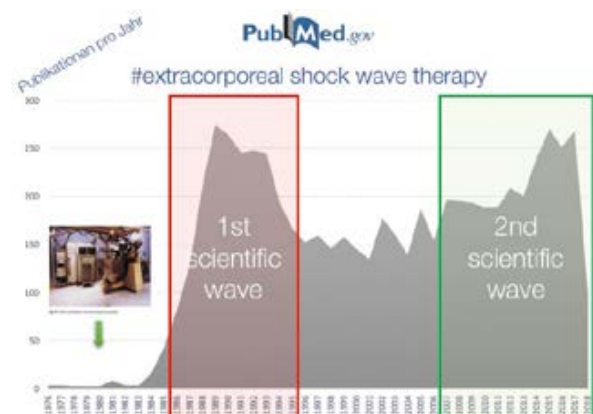


Abbildung 1\_Wissenschaftliche Peer-reviewed-Veröffentlichungen pro Jahr mit dem Suchterminus „extracorporeal shock wave therapy“ in der PubMed.gov Datenbank seit der klinischen Erstanwendung 1980.

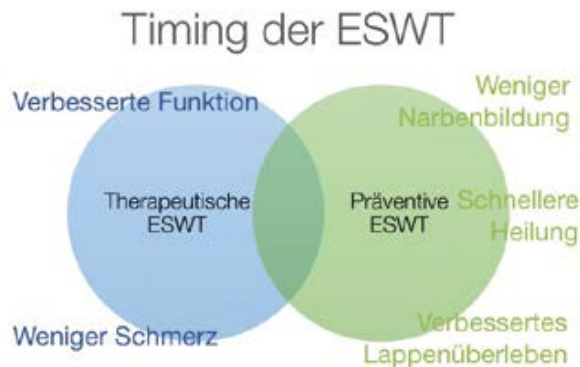### Die therapeutische ESWT sollte von der präventiven ESWT abgegrenzt werden

An dieser Stelle möchte ich einen prinzipiellen Gedanken zum Timing der ESWT einführen. Klassischerweise findet die ESWT nach Eintreten einer Erkrankung oder Verletzung statt – sprich etwa nach Entwicklung eines Nierensteins bei der ESWL zur Steinertrümmerung, nach Entwicklung eines schmerzhaften Fersensporns zur Verbesserung oder bei Etablierung einer knöchernen Pseudarthrose zur beschleunigten Knochenheilung. Ich spreche hier von der therapeutischen ESWT. Gedanklich und konzeptionell möchte ich den Begriff der präventiven ESWT davon abgrenzen. Diese findet im Unterschied zur therapeutischen ESWT vor Eintreten eines Krankheitsgeschehens statt. So zeigte die Arbeitsgruppe von Christian Ottomann und Bernd Hartmann vom Unfallkrankenhaus Berlin (UKB), dass die präventive einmalige fokussierte ESWT vor Spalthautentnahme in der Verbrennungschirurgie die Wundheilung signifikant um drei Tage beschleunigt [2]. Dieselbe Arbeitsgruppe zeigte später, dass auch Verbrennungen Grad IIa nach ESWT signifikant drei Tage schneller heilen [3]. Experimentell zeigte die Arbeitsgruppe von Matthias Reichenberger aus Heidelberg die erfolgreiche Präkonditionierung von Lappenplastiken durch die ESWT [4] – eine präventive ESWT in der rekonstruktiven Chirurgie. Jüngst zeigte diese Arbeitsgruppe, dass der präventive ESWT-Effekt auf einen intakten RAGE-Signalweg angewiesen ist [5].

### Die ESWT reduziert Schmerzen und beschleunigt die Heilung an Knochen/Gelenken der Hand

Die ESWT kann in der Handchirurgie an mehreren betroffenen Geweben positive Effekte ausüben. So können Knochenheilungsstörungen mit Knochenödem durch die ESWT verbessert und der Schmerz reduziert werden ähnlich wie am übrigen Skelett. Beispielhaft sei Cristina D'Agostino aus Mailand mit ihrer Arbeitsgruppe genannt, die 2011 bereits 22 Patienten mit Lunatummalazie, einer Knochenstörung der Handwurzel in einer Kohortenstudie mit hochenergetischer ESWT erfolgreich behandelten [6]. In Fortführung dieser Gedanken habe ich in frühen Stadien des Ulna-Impaktions-Syndroms ebenfalls erfolgreich die fokussierte hochenergetische ESWT in drei Sitzungen eingesetzt (→ Abb. 3).

Kahnbeinpseudarthrosen stellen auch eine gut belegte Indikation zur ESWT insbesondere für hochenergetische fokussierte Technologien dar [7]. Eine aktuelle randomisiert-kontrollierte Studie [8] von Februar 2018 prüfte bei 58 Patienten mit Daumensattelgelenksarthrose (Rhizarthrose) die fokussierte ESWT ( $3 \times 0,09 \text{ mJ/mm}^2$ , 4 Hz, 2400 Impulse) im Vergleich zur dreimaligen intraartikulären Hyaluronsäure-Injektion. In beiden Gruppen zeigten sich eine Verbesserung des Schmer-



**Abbildung 2.** Konzept der therapeutischen und präventiven ESWT nach Knobloch. Timing der ESWT als therapeutische ESWT nach Eintreten einer Erkrankung/Verletzung mit verbesserter Funktion und zum Beispiel weniger Schmerz gegenüber der präventiven ESWT etwa vor chirurgischen Narben/Spalthautentnahme zur beschleunigten Heilung mit weniger Narben bzw. zur Präkonditionierung von Lappenplastiken.

zes bei Rhizarthrose und eine verbesserte Funktion im Nachuntersuchungszeitraum bis sechs Monate mit besseren Ergebnissen in der ESWT-Gruppe. Die ESWT-Anwendung an der Hand hat auch keine negativen Auswirkungen auf die Handnerven im Hinblick auf die sensorische und motorische Nervenleitung [9].

### ESWT an den Sehnen der Hand: Je länger die Beschwerden vorab vorhanden waren, desto mehr ESWT-Sitzungen waren notwendig

An den Handsehnen kann die ESWT wie an den übrigen Körpersehnen ebenfalls therapeutisch wirksam sein. Nikos Malliaropoulos veröffentlichte 2016 eine Kohortenstudie mit 44 Patienten mit A1-Ringbandstenose zum Einfluss der radialen ESWT (2000 Impulse, 5–6 Hz, 1–3 bar je nach Schmerz) [10]. Dabei war die durchschnittliche Behandlungssequenz  $6 \pm 1,3$  rESWT-Behandlungen mit im Mittel  $1,4 \pm 0,3$  bar Behandlungsdruck und  $5 \pm 0,4$  Hz bei 2000 Impulsen. Er konnte auch eine Beziehung herstellen zwischen der Beschwerdedauer bei A1-Ringbandstenose und der Anzahl der notwendigen rESWT-Sitzungen:

Je länger die Beschwerdedauer bei A1-Ringbandstenose vorab vorhanden war (<3 Monate, 3–6 Monate, 6–12 Monate, >12 Monate), desto mehr radiale ESWT-Sitzungen waren nötig (von 4,8 Sitzungen bei <3 Monaten bis 7,5 Sitzungen bei >12 Monaten Beschwerdedauer).

Eine randomisiert-kontrollierte Studie [11] verglich 2016 bei A1-Ringbandstenosen der Hand die radiale ESWT (2,1 bar,

1000 Impulse, n=40) mit der peritendinösen Kortikosteroid-Injektion. Zu den Nachuntersuchungszeitpunkten nach einem, drei und sechs Monaten zeigten beide Gruppen signifikante Verbesserungen des Schmerzens und des Quick-DASH als Funktions-Score – ohne dass sich die Gruppen in der Effektivität unterschieden.

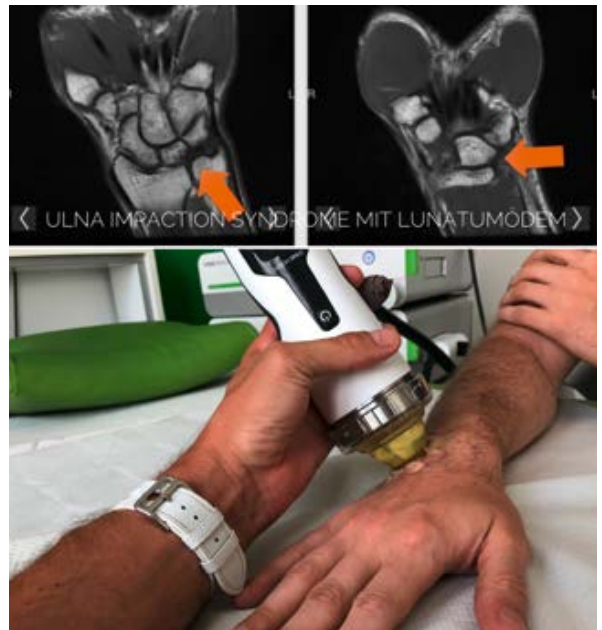
### ESWT bei digitalen Hautgeschwüren – positive Effekte auf Gewebesauerstoffsättigung, kapillären Blutfluss und kapillarvenösen Rückfluss

Die Handmikrozirkulation wird durch die fokussierte elektromagnetische ESWT im tierexperimentellen Modell von Krämer et al. verbessert [12]. Dabei konnten insbesondere höhere Energieflussdichten ausgeprägtere positive Effekte auf die Gewebesauerstoffsättigung, den kapillären Blutfluss und den kapillarvenösen Rückfluss auslösen. Rheumatologische Erkrankungen wie eine systemische Sklerose und die Calcinosis cutis gehen nicht selten mit schmerzhaften, mörtchenfraßartigen digitalen Nekrosen einher. Inzwischen liegen drei klinische Studien vor, die in diesem Zusammenhang den Einfluss einer ESWT auf diese Indikationen prüften.

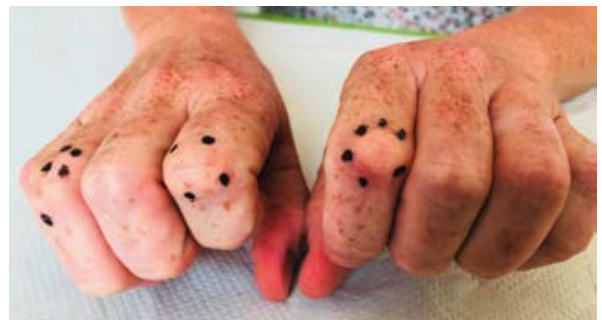- ⊙ Die fokussierte ESWT reduziert digitale Hautgeschwüre an malperfundierten Fingern, sie reduziert den Schmerz und verbessert die Lebensqualität (9 Patienten, 9 fokussierte ESWT-Sitzungen, Storz Duolith, 0,08–0,25 mJ/mm<sup>2</sup>, 2000 Impulse/Sitzung und Extremität) [13].
- ⊙ Die ESWT reduziert den Schmerz (von 7/10 auf 2/10) wie auch die Menge der Kalkansammlung einer Calcinosis cutis (n=8) [14].
- ⊙ Die ESWT verbessert den Rodnan Skin Score (RSS) und den Schmerz signifikant mit verbesserter Hautperfusion nach 90 Tagen bei 30 Patienten mit progressiver systemischer Sklerose [15].

### ESWT bei Morbus Dupuytren und Knuckle Pads – signifikante Schmerzreduktion

Die lokale Fibromatose der Handfläche als Morbus Dupuytren und die dorsal über dem PIP-Gelenken gelegenen Knuckle Pads als Fingerknöchelpolster sind durch die fokussierte ESWT in bestimmten Stadien behandelbar. Ein Morbus Dupuytren beginnt häufig im Knotenstadium Tubiana N (nodulär), und sollte auch hinsichtlich der Therapieoptionen vom strangförmigen Dupuytren mit Gelenkkontraktur (entsprechend Tubiana Grad 1–4) differenziert werden. Beim frühen Knotenstadium Tubiana N, wenn Schmerzen vorliegen, kann die dreimalige fokussierte hochenergetische Stoßwellentherapie diese Schmerzen um bis zu 60 Prozent nach sechs Monaten reduzieren (DupuyShock RCT, Knobloch et al. 2012) [16]. Dies geht einher mit einer signifikanten Verbesserung der Handfunktion (DASH, MHQ). Diese Beobachtung der



**Abbildung 3** \_Ulna-Impaktionssyndrom mit fokussierter ESWT (hochenergetisch, drei Sitzungen) zur Verbesserung der Lunatum-perfusion als nicht-operative Therapie in frühen Stadien.

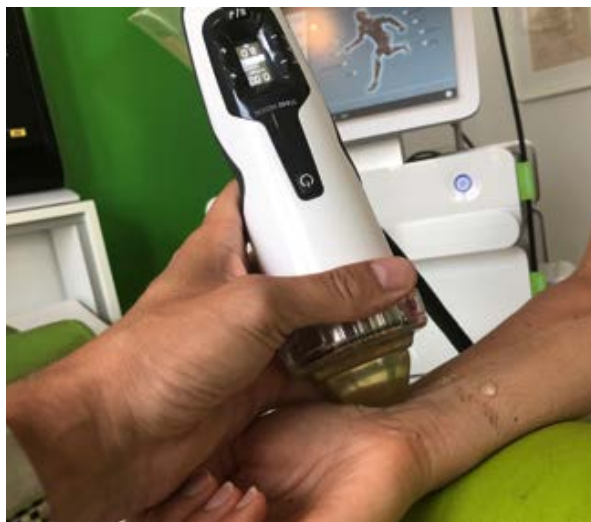

**Abbildung 4** \_Schmerzhafte Knuckle Pads (Garrod's nodules)

Schmerzreduktion kann auch beim Morbus Ledderhose des Fußes in gleicher Weise mit der fokussierten hochenergetischen ESWT belegt werden [17] wie auch bei schmerzhaften Knuckle Pads (→ Abb. 4) [18, 19].

Im Strangstadium kann die ESWT allein zu keiner Auflösung der Kontraktur führen. Jüngst haben Bert Reichert und Magnus Baringer eine Befragung von Handchirurgen der DGH veröffentlicht zur Behandlungspräferenz bei Morbus Dupuytren in den Jahren 2015 und 2017 [20]. Dabei zeigten die 110 auswertbaren Fragebögen bei Fingerkontrakturen durch Morbus Dupuytren, dass im Jahr 2015 in 83 Prozent und 2017 in 88 Prozent der Fälle in Deutschland die selektive limitierte Fasziektomie angewendet wurde. Die perkutane Nadelfasziotomie (PNF) wird insbesondere in frühen Stadien in bis zu 19 Prozent der befragten Handchirurgen und die enzymatische Fasziotomie mit Kollagenase (Xiapex) nurmehr in 1,4 Prozent der Fälle durchgeführt.





**Abbildung 5** Fokussierte niedrigenergetisch elektromagnetische Stoßwellentherapie beim Karpaltunnelsyndrom.

### ESWT bei Karpaltunnelsyndrom: Verbesserte sensorische Leitungsgeschwindigkeit und verbesserte Neurosonographie

Eine der ersten Berichte zur ESWT bei Karpaltunnelsyndrom datiert aus dem Jahr 2011, wo 40 Patienten mit chronischem Schmerz >6 Monate bereits nach erfolgter chirurgischer Karpaldachspaltung eingeschlossen und mit ESWT behandelt wurden [21]. Dabei konnte das Schmerzniveau 120 Tage nach der Behandlung von  $6,2 \pm 1,0$  auf  $0,4 \pm 0,6$  reduziert werden. Gleichzeitig verbesserten sich die Rötung der chirurgischen Narbe am Handgelenk sowie die Schwellung signifikant.

Eine aktuelle systematische Untersuchung zeigt für die ESWT in Kombination mit einer Nachtlagerungsschiene positive Effekte – stärker als therapeutischer Ultraschall oder andere physikalische Therapiemodalitäten [22]. Eine randomisierte Studie (n=90) aus Taiwan zeigte bei mild bis moderatem Karpaltunnelsyndrom bei dreimaliger ESWT eine signifikante Verbesserung des Boston Carpal Tunnel Syndrome Questionnaire (BCTQ) mit verbesserter sensorischer Leitungsgeschwindigkeit und verbesserter Neurosonographie. Diese Ergebnisse werden in weiteren randomisierten Studien bestätigt [23–25]. Daher ist die ESWT insbesondere bei frühen Formen der Nervenkompression, aber sogar wie zuvor erwähnt selbst nach stattgehabter operativer Dekompression eine Therapieoption, um den Nerven in der Funktion zu verbessern und die Schmerzen des Patienten zu reduzieren. Neben einem positiven Effekt auf die Beugesehnen mit der häufig begleitenden Tenosynovitis mit Abschwellung derselben, ist auch die direkte Verbesserung der Nervenfunktion mit Schwannzellstimulation eine Erklärung für diese positiven Ergebnisse in den bereits vorliegenden RCT zum Karpaltunnelsyndrom.

### Auch Patienten mit Spastiken der Hand profitieren von der ESWT

Die muskuläre Anwendung der ESWT ist u.a. mit einer Detonisierung der betroffenen Muskulatur verbunden. 2005 veröffentlichten der Handchirurg Paolo Manganotti und der Neurologe Ernesto Emilio aus Verona in Stroke eine Pilotstudie an 20 Patienten mit Spasmen der oberen Extremitäten nach Schlaganfall [26]. 1500 Impulse mit der fokussierten elektromagnetischen Stoßwelle wurden über den betroffenen spastischen Unterarmflexoren appliziert, weitere 3200 Impulse auf die vier Interosseusmuskeln mit jeweils  $0,03 \text{ mJ/mm}^2$  Energieflussdichte. Die Behandlung konnte die Spastiken nach dem Modified Ashworth Scale (MAS) [27] von  $3,2 \pm 0,6$  auf  $2,0 \pm 0,9$  für die Handgelenksflexoren und auf  $0,8 \pm 0,4$  für die Fingerflexoren signifikant verbessern.

Mittlerweile liegt eine ganze Reihe an klinisch-positiven Studien mit unterschiedlichen Evidenzniveaus zur Anwendung der ESWT bei muskulären Spastiken vor. Bei Manuskripterstellung sind insgesamt vier Metaanalysen [28], sieben randomisiert-kontrollierte Studien und 15 nicht-randomisierte klinische Studien zu dieser Indikation veröffentlicht. Beispielhaft sei die Metaanalyse von Guo und Mitarbeitern genannt [29]. Eingeschlossen wurden sechs klinische Studien mit dem Endpunkt: Veränderung des MAS. Dabei zeigte sich in dieser Metaanalyse eine signifikante positive Beeinflussung des MAS sowohl unmittelbar als auch vier Wochen nach ESWT. Nebenwirkungen wurden nicht beobachtet. Positive Effekte der ESWT konnten sowohl an der oberen [30] wie auch der unteren Extremität [31] beobachtet werden – mit piezoelektrischen wie auch elektromagnetischen fokussierten Geräten. Auch Kinder mit spastischer Zerebralparese profitieren von der ESWT, in dieser Studie mit einem fokussierten Gerät mit drei fokussierten ESWT-Sitzungen (Dornier AR2,  $0,03 \text{ mJ/mm}^2$ , 1500 Impulse/Sitzung, 4 Hz).

### ESWT erfolgversprechend bei sekundären Lymphödem des Arms und der Hand

Mittlerweile liegen drei klinische Studien vor, in denen Frauen nach Mammakarzinom mit sekundärem Lymphödem des Arms und der Hand mit ESWT behandelt wurden. Dabei konnte in einer Untersuchung [32] mit 11 Frauen (radiale ESWT, 12 Sitzungen, 2500 Impulse, 4 Hz, 2 bar) das Armvolumen signifikant von 870 auf 604 ml reduziert werden – was einherging mit einer Verbesserung des QuickDASH. Die fokussierte ESWT wurde in einer südkoreanischen Arbeit bei gleicher Indikation ebenfalls positiv angewendet, hier mit vier Sitzungen (2000 Impulse,  $0,056\text{--}0,068 \text{ mJ/mm}^2$ ) – es ergaben sich eine signifikante Schmerzreduktion, eine Umfangreduktion und durchweg zufriedene

**In Kürze**

Die Stoßwellentherapie kann in der Handchirurgie an einer ganzen Reihe von Geweben (Knochen, Sehnen, Weichgewebe [Dupuytren etc.], spastische Muskeln, Lymph- und Nervensystem) positive Effekte ausüben, die in klinischen Studien belegt sind. Es handelt sich in der Hand des sachkundigen Arztes um ein für den Patienten sicheres und nicht-invasives Verfahren, das auch in Kombination mit anderen Therapiemodalitäten erfolgreich eingesetzt werden kann.

Patientinnen [32]. Neben dem Massageeffekt ähnlich einer manuellen Lymphdrainage sind in diesem Zusammenhang auch positive Effekte der ESWT auf die Lymphangiogenese bekannt [34].

**Literatur**

- Holfeld J, Tepköylü C, Reissig C, et al (2016) Toll-like receptor 3 signalling mediates angiogenic response upon shock wave treatment of ischaemic muscle. *Cardiovasc Res* 109: 331–343
- Ottomann C, Hartmann B, Tyler J, et al (2010) Prospective randomized trial of accelerated re-epithelization of skin graft: donor sites using extracorporeal shock wave therapy. *J Am Coll Surg* 211: 361–367
- Ottomann C, Stojadinovic A, Lavin PT, et al (2012) Prospective randomized phase II trial of accelerated reepithelization of superficial second-degree burn wounds using extracorporeal shock wave therapy. *Ann Surg* 255: 23–29
- Reichenberger MA, Heimer S, Schaefer A, et al (2012) ESWT protects skin flaps against ischemia-reperfusion injury. *Injury* 43: 374–380
- Birgin E, Gebhardt C, Hetjens S, et al (2018) ESWT enhances receptor for advanced glycosylated end-product-dependent flap survival and angiogenesis. *Ann Plast Surg* 80: 424–431
- D'Agostino C, Romeo P, Amelio E, Sansone V (2011) Effectiveness of ESWT in the treatment of Kienböck's disease. *Ultrasound Med Biol* 37: 1452–1456
- Alkhwashki HM (2015) Shock wave therapy of fracture nonunion. *Injury* 46: 2248–2252
- Ioppolo F, Saracino F, Rizzo RS, et al (2018) Comparison between extracorporeal shock wave therapy and intra-articular hyaluronic acid injections in the treatment of first carpometacarpal joint osteoarthritis. *Ann Rehabil Med* 42: 92–100
- Manganotti P, Amelio E, Guerra C (2012) Shock wave over hand muscles: a neurophysiological study on peripheral conduction nerves in normal subjects. *Muscles Ligaments Tendons J* 2: 104–107
- Malliaropoulos N, Jury R, Pyne D, et al (2016) Radial extracorporeal shock wave therapy for the treatment of finger tenosynovitis (trigger digit). *Open Access J Sports Med* 7: 143–151
- Yildirim P, Gultekin A, Yildirim A, et al (2016) Extracorporeal shock wave therapy versus corticosteroid injection in the treatment of trigger finger: a randomized controlled study. *J Hand Surg Eur* 41: 977–983
- Krämer R, Sorg H, Forstmeier V, et al (2016) Immediate dose-response effect of high-energy versus low-energy ESWT on cutaneous microcirculation. *Ultrasound Med Biol* 42: 2975–2982
- Saito S, Ishii T, Kamogawa Y, et al (2016) Extracorporeal shock wave therapy for digital ulcers of systemic sclerosis: a phase 2 pilot study. *Tohoku J Exp Med* 238: 39–47
- Sultan-Bichat N, Menard J, Perceau G, et al (2012) Treatment of calcinosis cutis by extracorporeal shock-wave lithotripsy. *J Am Acad Dermatol* 66: 424–429
- Tinazzi E, Amelio E, Marangoni E, et al (2011) Effects of shock wave therapy in the skin of patients with progressive systemic sclerosis: a pilot study. *Rheumatol Int* 31: 651–656
- Knobloch K, Kühn M, Vogt PM (2012) Fokussierte hochenergetische Stoßwellentherapie bei palmarer Knotenbildung bei M. Dupuytren – eine randomisierte Studie (DupuyShock) – Abstract DGH. GMS. doi:10.3205/12dgh05
- Knobloch K, Vogt PM (2012) High-energy focussed ESWT reduces pain in plantar fibromatosis (Ledderhose's disease). *BMC Res Notes* 5: 542
- Knobloch K (2012) Knuckle pads and therapeutic options. *MMW Fortschr Med* 154: 41–42
- Knobloch K (2016) Knuckle pads (Garrod's nodules) of the fingers: Painful dorsal nodules on the PIP joints of the fingers with concomitant recurrent Dupuytren's contracture. In: Rizzo M (ed) Dupuytren's contracture. Springer, Berlin, S 203–212
- Reichert B, Baringer M (2018) Bevorzugte Therapieoptionen deutscher Handchirurgen beim M. Dupuytren. *Handchir Mikrochir Plast Chir* 50: 196–201
- Romeo P, d'Agostino MC, Lazzarini A, Sansone VC (2011) ESWT in pillar pain after carpal tunnel release: a preliminary study. *Ultrasound Med Biol* 37: 1603–1608
- Huisstede BM, Hoogvliet P, Franke TP, et al (2018) Carpal tunnel syndrome: effectiveness of physical and electrophysical modalities: an updated systematic review of randomized controlled trials. *Arch Phys Med Rehabil* 99: 1623–1634
- Wu YT, Ke MJ, Chou YC, et al (2016) Effect of radial shock wave therapy for carpal tunnel syndrome: a prospective, randomized, double-blind, placebo-controlled trial. *J Orthop Res* 35: 977–984
- Paoloni M, Tavernese E, Cacchio A, et al (2015) ESWT and ultrasound therapy improve pain and function in patients with carpal tunnel syndrome. A randomized controlled trial. *Eur J Phys Rehabil Med* 51: 521–528
- Seok H, Kim SH (2013) The effectiveness of ESWT vs. local steroid injection for management of carpal tunnel syndrome: a randomized controlled trial. *Am J Phys Med Rehabil* 92: 327–334
- Manganotti P, Amelio E (2005) Long-term effect of shock wave therapy on upper limb hypertonia in patients affected by stroke. *Stroke* 36: 1967–1971
- Ashworth B (1964) Preliminary trial of carisoprodol in multiple sclerosis. *Practitioner* 192: 540–542
- Lee JY, Kim SN, Lee IS, et al (2014) Effects of ESWT on spasticity in patients after brain injury: a metaanalysis. *J Phys Ther Sci* 26: 1641–1647
- Guo P, Gao F, Zhao T, et al (2017) Positive effects of ESWT on spasticity in post-stroke patients: a metaanalysis. *J Stroke Cerebrovasc Dis* 26: 2470–2476
- Daliri SS, Forogh B, Emami Razavi SZ, et al (2015) A single blind, clinical trial to investigate the effects of a single session ESWT on wrist flexor spasticity after stroke. *NeuroRehabilitation* 36: 67–72
- Sohn MK, Cho KH, Kim YJ, Hwang SL (2011) Spasticity and electrophysiological changes after ESWT on gastrocnemius. *Ann Rehabil Med* 35: 599–604
- Cebicci MA, Sutbeyaz ST, Goksu SS, et al (2016) ESWT for breast cancer-related lymphedema: a pilot study. *Arch Phys Med Rehabil* 97: 1520–1525
- Bae H, Kim HJ (2013) Clinical outcomes of ESWT in patients with secondary lymphedema: a pilot study. *Ann Rehabil Med* 37: 229–234
- Kim IG, Lee JY, Lee DS, et al (2013) ESWT combined with vascular endothelial growth factor-C hydrogel for lymphangiogenesis. *J Vasc Res* 50: 124–133

Prof. Dr. med. Karsten Knobloch, FACS

Präsident, deutschsprachige Internationale Gesellschaft für extrakorporale Stoßwellentherapie (DIGEST)

SportPraxis Prof. Knobloch

Heiligerstraße 3, 30159 Hannover

✉ professor.knobloch@sportpraxis-knobloch.de